medicinska revija
medical review

UDK: 616.24-002.828:582.282.123.4

Gardić N. et al ■ MD-Medical Data 2021;13(3-4): 143-146

Prikaz slučaja / Case report

ANGIOINVAZIVNA ASPERGILOZA PLUĆA KAO KOMPLIKACIJA TERAPIJE AKUTNE B LIMFOBLASTNE LEUKEMIJE – *Prikaz slučaja*

ANGIOINVASIVE PULMONARY ASPERGILLOSIS AS A COMPLICATION OF TREATMENT PROTOCOL FOR ACUTE B LYMPHOBLASTIC LEUKEMIA – *Case report*

Nikola Gardić[1], Tamara Zelenović[1], Dragana Tegeltija[1,2], Bosiljka Krajinović[1,2], Ana Milenković[1], Aleksandra Lovrenski[1,2]

[1] Univerzitet u Novom Sadu, Medicinski fakultet Novi Sad, Katedra za patologiju

[2] Institut za plućne bolesti Vojvodine, Sremska Kamenica, Srbija

Correspondence to:
doc. dr **Aleksandra Lovrenski**
Institut z a plućne bolesti Vojvodine
Put dr Goldmana 4,
Sremska Kamenica, Srbija
e-mail: aleksandra.lovrenski@mf.uns.ac.rs

Ključne reči
aspergiloza; akutna leukemija; imunosupresija; hemioterapija.

Key words
aspergillosis; acute leukemia; imunosuppression; chemotherapy

Sažetak

Uvod: Angioinvazivna aspergiloza pluća javlja se skoro isključivo kod imunokompromitovanih pacijenata sa teškom neutropenijom. U savremenoj medicini došlo do značajnog povećanja broja pacijenata koji su u riziku da obole od invazivne aspergiloze. Uzroci tome su razvoj novih režima intezivne hemioterapije, kao i sve češća primena imunosupresivne terapije. **Prikaz slučaja**: Naš rad je opisao slučaj bolesnica stare 65 godina, koja je hospitalizovana na Institutu za plućne bolesti Vojvodine (IPBV) zbog sumnje na invazivnu aspergilozu pluća. Prethodno je lečena na Klinici za hematologiju u periodu od mesec i po dana, gde joj je dijagnostikovana akutna B limfoblastna leukemija i započeta indukciona terapija po UKALL XII protokolu. Dva dana pre prijema postala je febrilna sa prisutnom respiratornom simptomatologijom zbog čega joj se uključuje deeskalaciona antibiotska terapija i vorikonazol zbog sumnje na aspergilozu. Uprkos svim primenjenim terapijskim merama ishod lečenja je bio letalan. Indikovana je obdukcija. Patohistološkom analizom uzoraka uzetih iz makroskopski opisanih „halo“ znakova nađena su centralna područja koagulacione nekroze sa brojnim hifama Aspergilusa, okružena zonom krvarenja. U brojnim krvnim sudovima većeg kalibra nađena je invazija zida krvnog suda hifama gljivica sa posledičnom trombozom. **Zaključak**: Prikazali smo slučaj bolesnice lečene invazivnom terapijom od akutne B limfoblastne leukemije kod koje se razvila plućna angioinvazivna aspergiloza sa difuznim oštećenjem pluća, bakterijskom superinfekcijom, sepsom i fatalnim septičnim šokom.

UVOD

Aspergiloza je mikotična bolest izazvana vrstama Aspergilusa, a najčešće *A. fumigatus*. Radi se o ubikvitarnoj gljivici koja se može naći u zemljištu, truloj vegetaciji ili prašini. Histološke, kliničke i radiološke manifestacije plućne aspergiloze određene su brojem i virulencijom organizama i imunološkim statusom pacijenta. [1,2]

Plućna aspergilozu može imati tri osnovne manifestacije i to: (a) alergijska bronhopulmonalna aspergiloza; (b) hronična bronhopulmonalna aspergiloza; (c) invazivna (angioinvazivna/bronhoinvazivna) pulmonalna aspergiloza. [3]

Angioinvazivna aspergiloza se javlja skoro isključivo kod imunokompromitovanih pacijenata sa teškom neutropenijom. U savremenoj medicini došlo do značajnog povećanja broja pacijenata koji su u riziku da obole od invazivne aspergiloze. Uzroci tome su razvoj novih režima intenzivne hemioterapije za solidne tumore, limfome, mijelome i rezistentne leukemije kao i primena imunosupresivne terapije kod pacijenata sa transplantiranim organima ili autoimunim bolestima. Pacijenti sa referentnim vrednostima neutrofila takođe mogu biti u riziku zbog poremećaja njihove funkcije uzrokovane agresivnom kortikosteroidnom terapijom tzv. funkcionalna neutropenija. [4]

PRIKAZ SLUČAJA

Bolesnica stara 65 godina hospitalizovana je na Institutu za plućne bolesti Vojvodine (IPBV) zbog sumnje na invazivnu aspergilozu pluća. Prethodno je lečena na Klinici za hematologiju u periodu od mesec i po dana, gde joj je dijagnostikovana akutna B limfoblastna leukemija i započeta indukciona terapija po UKALL XII protokolu. Dva dana pre prijema postaje febrilna sa respiratornom simptomatologijom zbog čega joj se uključuje deeskalaciona antibiotska terapija meropenemom i linezolidom. Bolesnica je po prijemu na IPBV bila afebrilna, hipotenzivna 80/40 mmHg, tahikardna 130/min, oligurična. Na radiogramu grudnog koša registrovana su inhomogena zasenčenja desno uz nodularna zasenčenja levo. Urađen je CT grudnog koša na kome se opisuju promene koje u prvom redu odgovaraju angioinvazivnoj aspergilozi pluća, diferencijalno dijagnostički septičnim embolusima. Parametri gasne analize ukazivali su na metaboličku acidozu. U kompletnoj krvnoj slici registrovana je leukopenija $0{,}1x10^{-9}$/l sa trombocitopenijom $2x10^{-9}$/l, a u biohumoralnom statusu hipoglikemija, povišene azotne materije, transaminaze, hipoproteinemija, hipoalbuminemija, hipomagnezijemija, prokalcitonin >200, laktat 6,46, INR 1,9. Uključena je antibiotska terapija po protokolu za intrahospitalnu pneumoniju kod imunokompromitovanih uz vorikonazol zbog sumnje na invazivnu aspergilozu, zatim H2 receptor antagonisti, kristaloidi, vazopresor (noradrenalin 30mcg/min), hydrocortison i filgrastim. Zbog trombocitopenije ordinirano je 10 jedinica tromocita, a zbog INR 1,9 i krvarenja na mestu insercije centralnog venskog katetera ordinirana je sveže smrznuta plazma 500 ml. U kontrolnoj krvnoj slici registrovan je porast trombocita na $33x10^{-9}$/l, a pad hemoglobina na 48g/l. Trebovane su dve jedinice deplazmatisanih eritrocita. Zbog produbljivanja metaboličke acidoze započeta je kontinurana terapija zamene bubrežne funkcije. U više navrata ordinirani su bolusi bikarbonata, a zbog hipoglikemije u više navrata

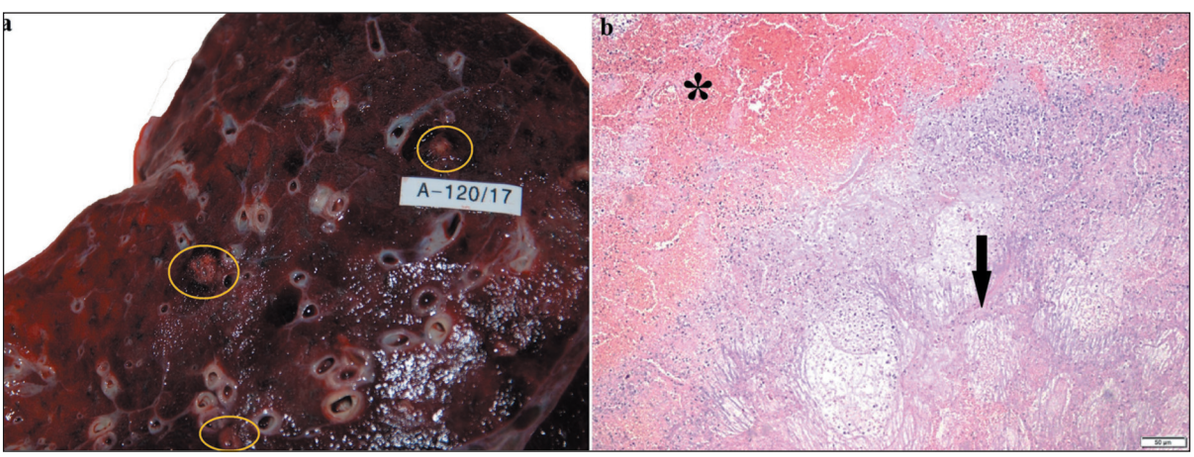

Slika 1. a) *Pluća – fokalna ovalna žutosmeđa područija konsolidacije sa hemoragičnim rubom promera 1-4cm;* ***b)*** *centralno područje koagulacione nekroze (strelica) okružena zonom krvarenja (zvezdica), H&E, x50.*

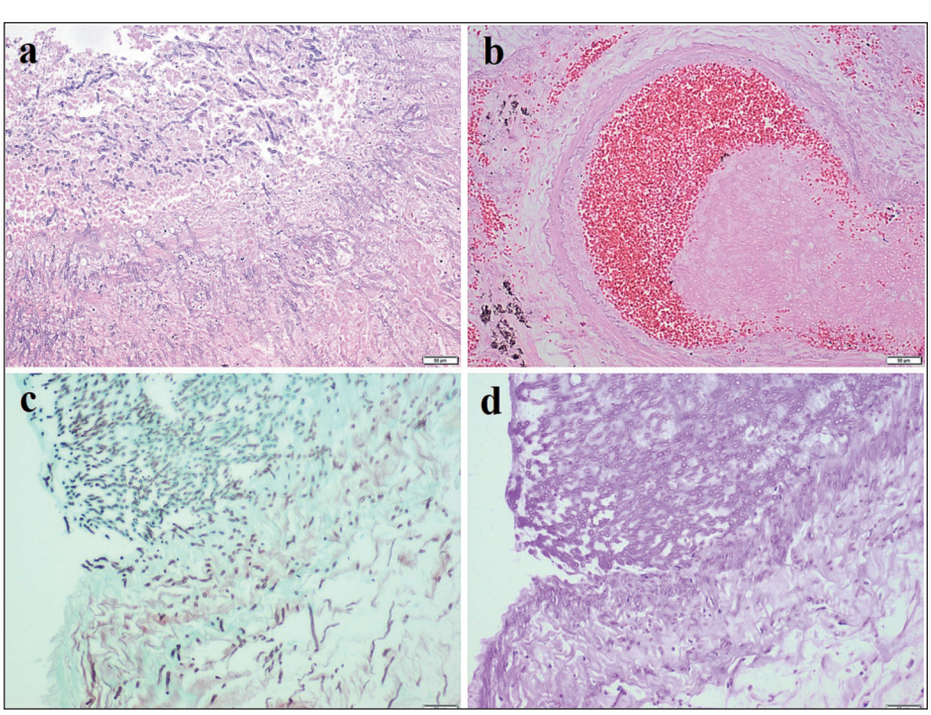

Slika 2. a) i b) *Angioinvazivna aspergiloza – invazija krvnog suda hifama sa posledičnom trombozom i infarkcijom, H&E, x200;* ***c)*** *Hife aspergilusa, grocott, x200;* ***d)*** *Hife aspergilusa, PAS, x200.*

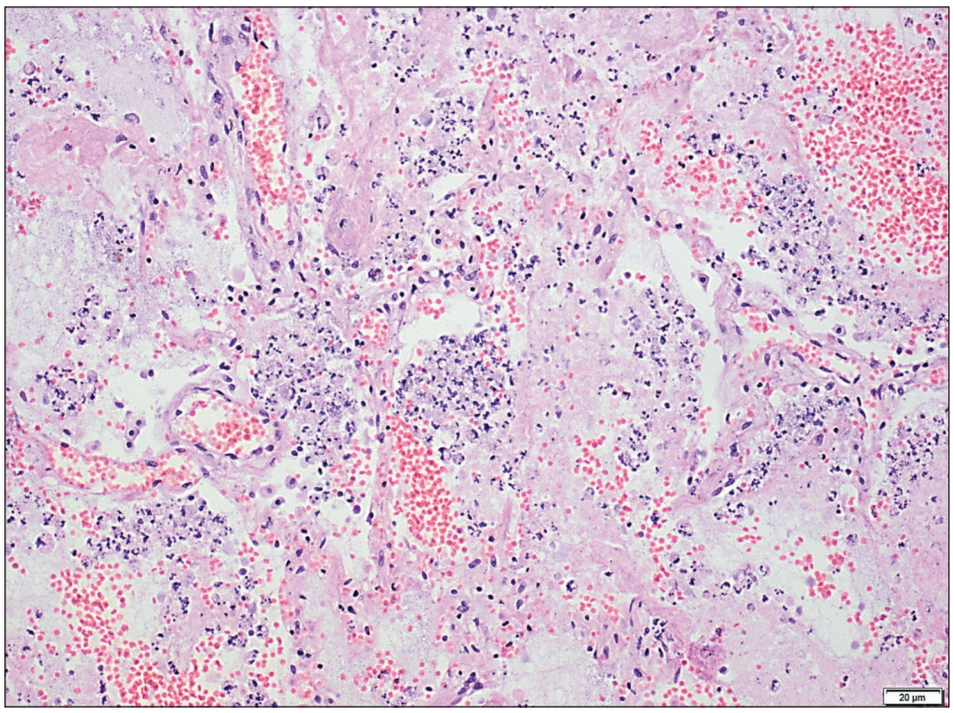

Slika 3. *Bronhopneumonija, fibrinske niti i neutrofilni granulociti u lumenima alveola, H&E,x50.*

ordinirana 50% glukoza. Uprkos primenjenim merama lečenja hemodinamska nestabilnost se produbljuje, tako da do smrtnog ishoda po tipu cirkulatornog šoka refrakternog na primenjene kateholamine dolazi manje od 12 časova nakon prijema, zbog čega je tražena obdukcija.

Na obdukciji, levo plućno krilo bilo je težine 635 grama, zaobljenih rubova, u celosti konsolidovano, smanjene vazdušnosti i prekriveno matiranom, glatkom pleurom. Na preseku, nađena su ovalna žarišta, okruglastog oblika, promera od 1 do 3 cm, centralno žutosmeđe boje, okružena zonom krvarenja koja su odgovarala opisanim „halo“ znacima na CTu. (Slika 1a). Sa površine preseka cedila se veća količina svetloružičaste penušave tečnosti, dok se iz proširenih lumena subsegmentalnih bronhija cedio mukopurulentni eksudat. Desno plućno krilo bilo je težine 1415 grama, identičnih makroskopskih karakteristika kao i levo.

Patohistološkom analizom uzoraka uzetih iz makroskopski opisanih „halo“ znakova nađena su centralna područja koagulacione nekroze sa brojnim hifama Aspergilusa, okružena zonom krvarenja (Slika 1b). U brojnim krvnim sudovima većeg kalibra nađena je invazija zida krvnog suda hifama gljivica sa posledičnom trombozom (Slika 2a i 2b). U okolnom plućnom parenhimu alevole su bile ispunjene edemskom tečnošću pomešanom sa fibrinskim nitima i ćelijama zapaljenja sa predominacijom neutrofilnih granulocita (Slika 3). Pregledom ostalih organa nađeni su znaci septičnog šoka u vidu akutne tubularne nekroze bubrega i septičnog splenitisa.

Na osnovu svega navedenog, zaključeno je da je kod preminule pacijentkinje osnovna bolest akutna limfoblastna leukemija, odnosno terapijski efekat iste, doveo do supresije imunološkog sistema i razvoja invazivne aspregiloze pluća, sa pratećom obostranom bronhopneumonijom, septičnim splenitisom i akutnom tubularnom nekrozom bubrega, a sve u sklopu septičnog šoka koji je i neposredni uzrok smrti pacijentkinje.

DISKUSIJA

Kod imunokompetentnih domaćina, aspergilus izaziva površne infekcije na sluznicama nosnih hodnika, sinusima ili bronhijama provocirajući alergijske reakcije u formama rinitisa, sinuzitisa i alergijske bronhopulmonalne aspergiloze. Hronična plućna aspergiloza javlja se kod pacijanata u patološkim plućnim prostorima nastalim tokom primarnih hroničnih bolesti poput tuberkuloze, sarkoidoze i bronhiektazija. Kod imunokompromitovanih domaćina, zbog primarne ili sekundarne neutropenije ili poremećaja odgovora T limofocita, aspergilus će uzrokovati invazivnu aspergilozu, kao što je angio- ili bronhoinvazivna aspergiloza pluća, nekrozitirajući sinuzitis, infekcije mekih tkiva i dr. Infekcija sa pluća se može proširiti na druge organe septičnim embolusima i uzrokovati infarkte ili apscese. [5]

Problem kliničarima zadaju nespecifični respiratorni simtomi kao što su kašalj, dispnea, vizing i groznica koji uzrokuju zakasnelo postavljanje dijagnoze, naročito kod pacijenata koji nemaju klasične faktore rizika za ovu bolest. Aspergilus, posebno kod neutropeničnih pacijenata, može invadirati krvne sudove pluća, uzrokovati trombozu i posledičnu nekrozu plućnog tkiva, a to će uzrokovati pojavu bola u grudima i hemoptiziju. [6] Definitivna dijagnoza se postavlja patohistološkom analizom tkiva i kulturom inficiranog tkiva, koje je dobijeno *core* biopsijom ili iglenom aspiracijom. Ipak, kulture imaju nizak dijagnostički doprinos kod invazivne aspergiloze, pošto je njena senzitivnost oko 50% u bronhoalveolarnom lavatu i samo 5% u hemokulturama. Galaktoman antigen (1, 3-β, D-Glucan) ima visoku senzitivnost (82%) i specifičnost (86%) kod pacijenata nakon transplantacije, koji se meri komercijalnim testovima iz bronhoalveolarnog lavata ili seruma. Što se tiče radioloških modaliteta na CT-u se može videti karakterističan „znak haloa“ (čvor okružen opacifikacijama mlečnog stakla) koji odgovara angioinvaziji i „znak polumeseca“ (čvor sa vaz-

duhom koji odgovara ishemijskoj nekrozi). [5]

Patohistološki nalaz zavisi od imunološkog statusa pacijenta i on može varirati od gnojne inflamacije do granuloma sa ili bez fibroze i angioinvazije. Angioinvazija dovodi do tromboze koja uzrokuje nekrozu tkiva. Obim imflamatornog infiltrata korelira sa stepenom imunosupresije. Hife aspergilusa su vitke i septirane sa oštrim uglom granjanja. Kod pacijenata sa ozbiljnom imunosupresijom, gljivice se mogu identifikovati i na klasičnom hematoksilin i eozin bojenju. Gljivice se bolje identifikuju na PAS (*periodic acid shift*) ili *groccot* bojenju (Slika 2c i 2d). [6]

Amfotericin je bio lek izbora, sve do velikih kliničkih istraživanja koja su poredila amfotericin sa vorikonazolom u cilju zbrinjavanja invazivne aspergiloze koja su pokazala da vorikonazol daje bolju stopu odgovora na terapiju i veće preživljavanje. Vorikonazol takođe ima manje neželjenih dejstava koja se ređe ispoljavaju. Ehinokandini, kao što je kaspofungin, koriste se kao spasonosna terapije kod pacijenata koji ne reaguju na terapiju prve linije. Zbog razlike u mehanizmima delovanja, kombinovana terapija azolima, trijenima i ehinokandinima bi mogla biti dobra strategija za zbrinjavanje ovog oboljenja. [1,7,8] Uprkos više terapijskih opcija, stopa mortaliteta od plućne aspergiloze je i dalje veoma visoka. Kod pacijenata sa neutropenijom iznosi nešto više od 50% [9], kod pacijenata nakon transplantacije čak 90%. [10]

ZAKLJUČAK

Prikazali smo slučaj bolesnice lečene invazivnom terapijom od akutne limfoblastne leukemije kod koje se razvila plućna angioinvazivna aspergiloza sa difuznim oštećenjem pluća, bakterijskom superinfekcijom, sepsom i fatalnim septičnim šokom. Urađena je obdukcija na osnovu koje smo zaključili da obdukcioni nalaz korelira u odnosu na osnovnu bolest i uzrok smrti.

Abstract

Introduction: Angioinvasive pulmonary aspergillosis occurs almost exclusively in immunodeficient patients with severe neutropenia. In modern medicine, there has been a significant increase in the number of patients who are at risk of developing invasive aspergillosis. The reasons for that are the development of new regimens of agressive chemotherapy, as well as the increasingly frequent use of immunosuppressive therapy. **Case report:** Our study described the case of a 65-year-old patient who was hospitalized at the Institute for Pulmonary Diseases of Vojvodina (IPDV) due to suspicion of invasive lung aspergillosis. She was previously treated at the Clinic of Hematology for a period of a month and a half, where she was diagnosed an acute B lymphoblastic leukemia and started UKALL XII therapeutic protocol. Two days before admission in IPDV, she became febrile with respiratory symptoms, which is why the deescalation antibiotic therapy was indicated, and voriconazole too, due to the suspicion of aspergillosis. Despite all the applied therapeutic measures, the outcome of the treatment was lethal. An autopsy was indicated. Pathohistological analysis of samples taken from macroscopically described „halo" signs revealed central areas of coagulation necrosis with numerous hyphae of Aspergillus, surrounded by a bleeding zone. Invasion of the blood vessel by hyphae of fungi with consequent thrombosis was found in numerous large blood vessels. **Conclusion:** We presented the case of a patient treated with invasive therapy for acute B lymphoblastic leukemia who developed pulmonary angioinvasive aspergillosis with diffuse lung damage, bacterial superinfections, sepsis, and a fatal septic shock.

LITERATURA

1. Kosmidis C, Denning DW. The clinical spectrum of pulmonary aspergillosis. Thorax. 2015;70:270-7.

2. Panse P, Smith M, Cummings K, Jensen E, Gotway M, Jokerst C. The many faces of pulmonary aspergillosis: Imaging findings with pathologic correlation. Radiology of Infectious Diseases xx. 2016;3(4):192-200.

3. Russo A, Tiseo G, Falcone M, Menichetti F. Pulmonary Aspergillosis: An Evolving Challenge for Diagnosis and Treatment. Infect Dis Ther. 2020;9:511-24.

4. Denning DW. Invasive aspergillosis. Clin Infect Dis. 1998; 26:781–805.

5. Lanzarin DL, Mariano LC, de Almeida Macedo M, Batista MV, Neto AN. Conidial heads (Fruiting Bodies) as a hallmark for histopathological diagnosis of angioinvasive aspergillosis. Autops Case Rep. 2015;5(4):9-18.

6. Challa S. Pathogenesis and Pathology of Invasive Aspergillosis. Curr Fungal Infect Rep. 2018;12:23-32.

7. Naaraayan A, Kavain R Lederman J, et al. Invasive pulmonary aspergillosis case report and review of literature. J Community Hosp Intern Med Perspect. 2015;5(1):26322 - http://dx.doi.org/10.3402/jchimp.v5.26322

8. Zmeili OS, Soubani AO. Pulmonary aspergillosis: A clinical update. QJM 2007; 100(6): 317-34.

9. Yegher T, Kibbler CC, Prentice HG, Berger LA, Wallesby RK, McWhinney PH, et al. Management of invasive pulmonary aspergillosis in hematology patients: A review of 87 consecutive cases at a single institution. Clin Infect Dis. 2000; 31(4):859-68.

10. Fukuda T, Boeckh M, Carter RA, Sandmaier BM, Maris MB, Maloney DG, et al. Risks and outcomes of invasive fungal infections in recipients of allogeneic hematopoietic stem cell transplants after nonmyeloablative conditioning. Blood 2003; 102(3): 827-33.

■ The paper was received / Rad primljen: 02.11.2021.
Accepted / Rad prihvaćen: 07.12.2021.